

Sostituzione di un restauro in composito di classe V

Procedura/Studio del
Dr. Giuseppe Chiodera, Brescia - Italia

Unica
anterior

powered by:
STYLE ITALIANOTM



Il Dott. Chiodera si è laureato in Odontoiatria presso l'Università di Brescia. Nel 2004 ha vinto una borsa di studio alla Kings College University di Londra.

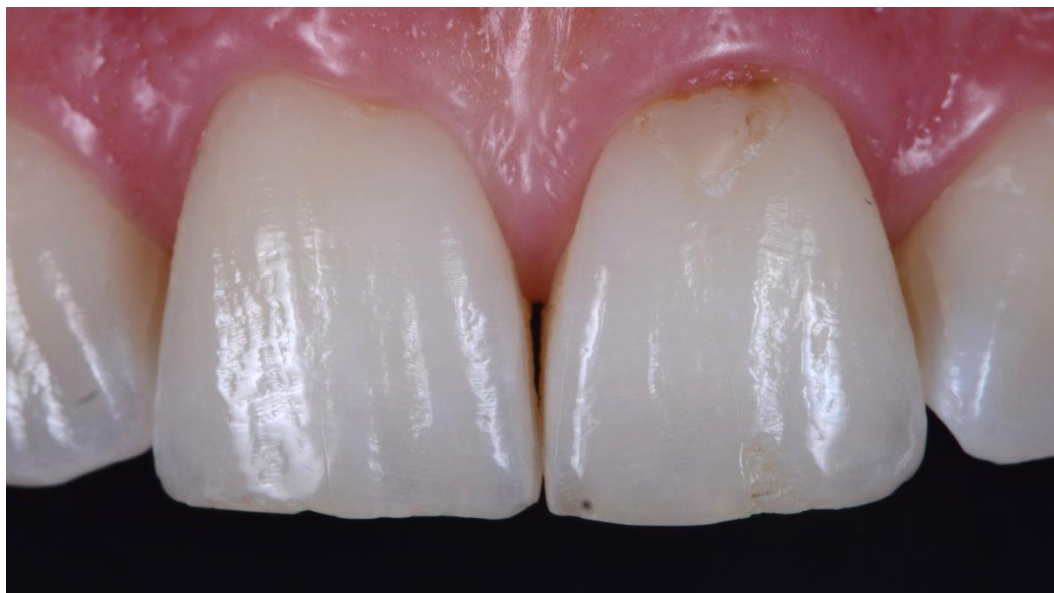Membro di Style Italiano, il Dott. Chiodera ha uno studio odontoiatrico privato in Italia dal 2006, dedicato principalmente all'odontoiatria conservativa e all'endodonzia.

Il Dott. Chiodera è anche molto attivo come autore di articoli per riviste nazionali e internazionali, oltre che come docente in molte Università.

Caso clinico

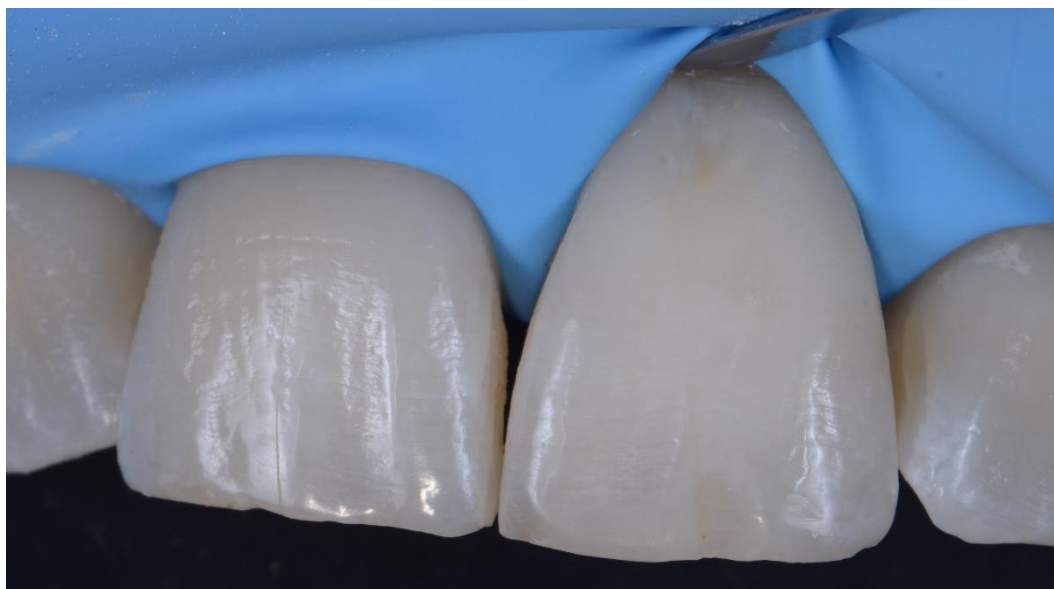
Il paziente, 32 anni, è giunto alla nostra attenzione per la sostituzione di un vecchio restauro in composito di classe V sull'incisivo 21.

Nel caso clinico seguente mostreremo la procedura di restauro utilizzando la matrice Unica anterior di Polydentia.



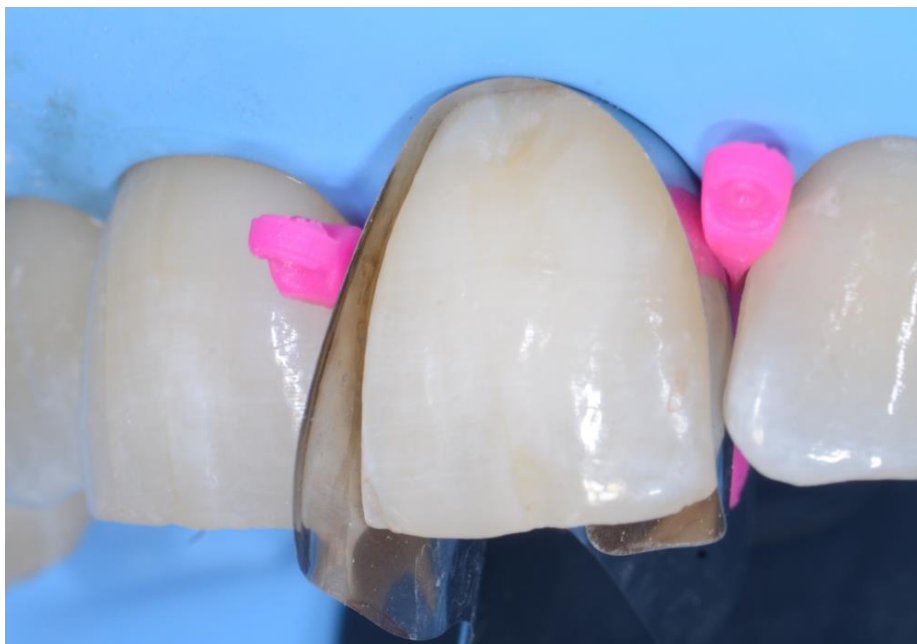01

Vista preoperatoria degli incisivi 11 e 21; si nota il vecchio restauro in composito di classe V su #21 che andremo a sostituire. Abbiamo deciso di procedere con la rimozione del composito danneggiato seguita da sabbatura, pulizia e disinfezione prima della posa del nuovo composito.



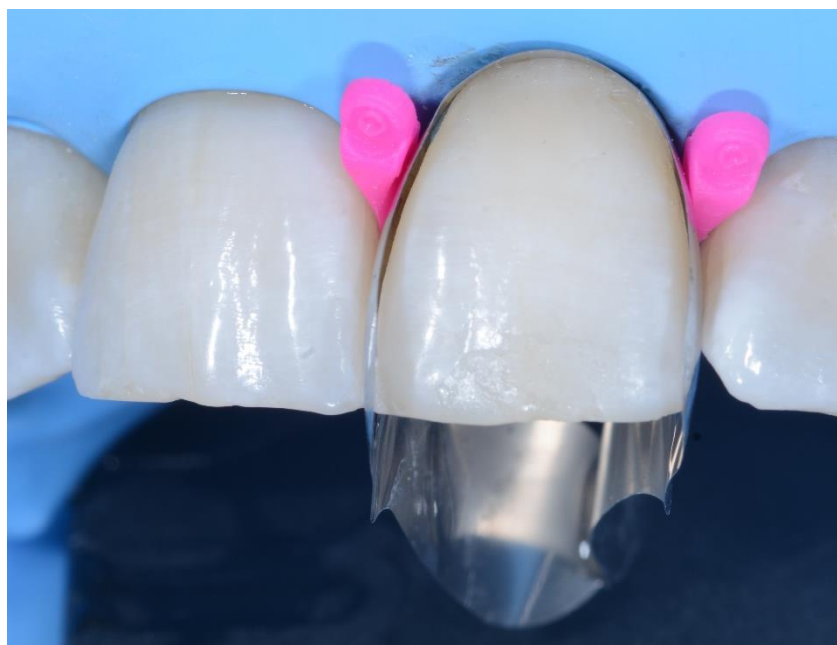02

La situazione clinica dopo la rimozione del vecchio restauro in composito, pulizia e disinfezione dell'area cervicale.



03

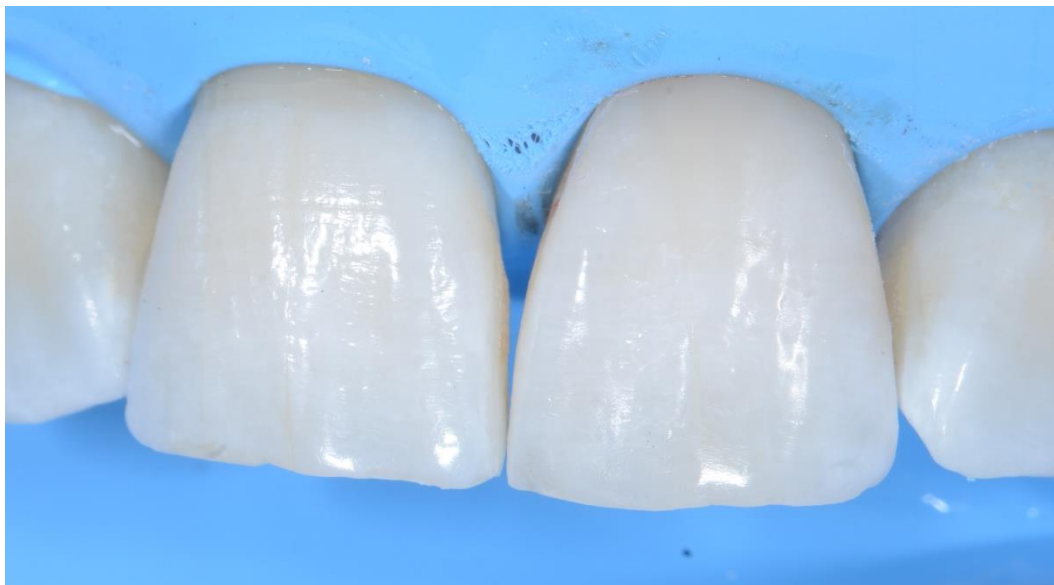La matrice Unica anterior è stata posizionata sull'incisivo 21 e fissata mediante myWedges. La forma sagomata della matrice aiuta il dentista a identificare e visualizzare il profilo cervicale prima di procedere con il restauro. Il collare cervicale anatomico permette inoltre un comodo accesso al campo operatorio



04

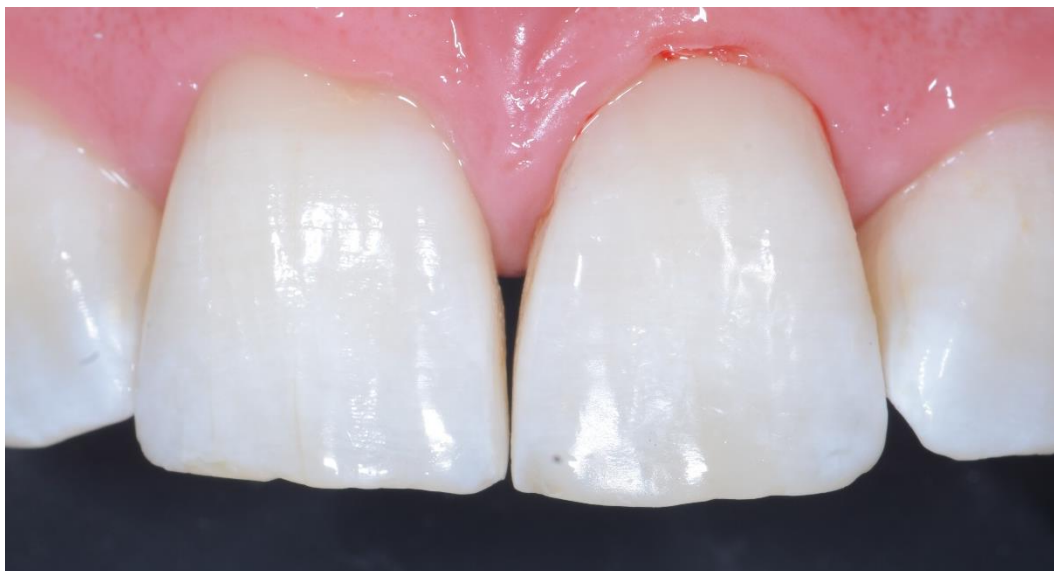Immagine clinica dopo l'applicazione del composito nella zona cervicale.

05



L'incisivo 21 dopo la rimozione della matrice e dei cunei myWedge.

06



Situazione post-operatoria immediata dopo la rimozione della diga in gomma, rifinitura dei contorni del restauro e lucidatura. La forma sagomata della matrice garantisce un'accurata ricostruzione della morfologia cervicale consentendo di minimizzare il processo di rifinitura.

Conclusione

Quando si tratta di restauri estetici una ricostruzione ottimale del profilo dentale è di fondamentale importanza. Nel caso di restauri di Classe V, la forma sagomata della matrice Unica aiuta il dentista a identificare e visualizzare il profilo cervicale prima di procedere con il trattamento. Il collare cervicale anatomico permette inoltre un comodo accesso al campo operatorio.

